2017 Antinol®

CASE STUDY CONTEST

รายงานสัตว์ป่วย ผลการเสริม PCSO-524® เพื่อการควบคุมการอักเสบ ลดปวด และความปลอดภัยของการใช้ในแมวท้องที่ทำการผ่าตัดกระดูก

น.สพ.ถิรวัฒน์ สุมาลัย

โรงพยาบาลสัตว์สมุทรสงคราม

Vetz Petz
Antinol®

บทคัดย่อ (Abstract)

ปัญหากระดูกหักพบได้บ่อยในแมวจร ซึ่งเป็นภาวะเจ็บปวดที่รุนแรงที่ต้องได้รับการผ่าตัดแก้ไข การควบคุมภาวะการอักเสบ และภาวะการเจ็บปวดนั้นนิยมใช้ยากลุ่มที่ไม่ใช่สเตียรอยด์ (Non-steroidal anti-inflammatory drug: NSAIDs) และยากลุ่ม opioids ซึ่งมีประสิทธิภาพดี แต่ในขณะเดียวกันก็พบผลข้างเคียงได้บ่อยในแมว การศึกษานี้จึงมีวัตถุประสงค์เพื่อศึกษาประสิทธิภาพการลดการอักเสบ ลดปวด และความปลอดภัยของการใช้ PCSO-524® (Antinol®) ในแมวท้องที่ทำการผ่าตัดกระดูกหัก จากผลการตรวจทางรังสีวิทยา บ่งชี้ว่าแมวมีปัญหากระดูก femur ส่วนต้นหักแบบ spiral fracture ซึ่งใช้วิธีการผ่าตัดตรึงกระดูกแบบใช้ภายนอก (External Skeleton Fixation: ESF) โดยให้ยาลดปวด Tramadol (ขนาด 2 mg/kg), IM 1 ครั้งก่อนผ่าตัด ให้ยา Amoxicillin/clavulanic acid (Synulox®, Zoetis) ขนาด 8.75 mg/kg เป็นเวลา 4 วัน เพื่อป้องกันการติดเชื้อ ร่วมกับ PCSO-524® (50 mg, DKSH (Thailand)) จำนวน 1 เม็ด วันละครั้ง ตลอดการรักษา เนื่องจากข้อจำกัดการใช้ยาลดปวด ภายหลังการผ่าตัด 14 วัน พบการลงน้ำหนักของสัตว์และการกินอาหารดีขึ้น ร่วมกับน้ำหนักตัวเพิ่มขึ้นต่อเนื่อง และตรวจพบว่าแมวตั้งครรภ์ ในวันที่ 30 ของการรักษา จนกระทั่งสามารถผ่าคลอดสำเร็จ ในวันที่ 56 ของการรักษา ระยะเวลาที่ใส่ External Skeleton Fixation จนพบกระดูกเชื่อมติดกันหลังผ่าตัดใช้เวลา 67 วัน หลังการผ่าตัดคลอดและถอด ESF แมวสามารถเลี้ยงลูกและลงน้ำหนักขาหลังได้ปกติ การใช้โภชนบำบัด PCSO-524® (Antinol®) สามารถลดการอักเสบ ลดปวดของเนื้อเยื่อรอบกระดูกหักภายหลังการผ่าตัดดามกระดูกด้วยวิธี ESF ในแมวได้รวมถึงไม่พบความผิดปกติของตัวอ่อน และความผิดปกติในการแข็งตัวของเลือดระหว่างการผ่าตัด

คำสำคัญ (Keywords)

PCSO-524®, แมวท้อง, spiral fracture, External Skeleton Fixation

บทนำ (Introduction)

แมวเป็นสัตว์ที่ซ่อนภาวะเจ็บปวดได้ดีเยี่ยม เมื่อเกิดภาวะการเจ็บปวดในแมวมักไม่แสดงอาการที่เด่นชัด การเจ็บปวดรุนแรงของกระดูกหักมักพบได้บ่อยในแมวจรจัดที่ถูกรถชน การเกิดภาวะกระดูกหักเหล่านี้จำเป็นต้องได้รับการรักษาอย่างเร่งด่วนโดยสัตวแพทย์เพื่อช่วยให้สัตว์สามารถกลับมาใช้ชีวิตได้เป็นปกติอย่างรวดเร็ว

ปัญหากระดูกหักประมาณ 50% เกิดขึ้นบริเวณกระดูกยาว (long bone) โดยเฉพาะกระดูกขา [8] การรักษาทางศัลยกรรมโดยการผ่าตัดเพื่อดามกระดูกมีหลายรูปแบบ ขึ้นกับรูปแบบการหัก และความรุนแรงของการบาดเจ็บ จากรายงานการเกิดภาวะแทรกซ้อนหลังการผ่าตัดกระดูก แบบ Plate หรือ Pin ในแมวเกิดขึ้นได้ ประมาณ 5.2% [8] การใช้เครื่องตรึงกระดูกแบบใช้ภายนอก (External Skeleton Fixation) ซึ่งเป็นวิธีที่ถนอมหลอดเลือดและกล้ามเนื้อ ที่มาเลี้ยงบริเวณที่กระดูกหักได้ดี อีกทั้งยังไม่พบรายงานการเกิด Non-Union ในแมว และเป็นวิธีที่สัตว์สามารถกลับมาลงน้ำหนักได้เร็ว [10]

การใช้ยาลดการอักเสบกลุ่มที่ไม่ใช่สเตียรอยด์ (Non-steroidal anti-inflammatory drug: NSAIDs) เพื่อบรรเทาอาการปวดและลดการอักเสบในแมว มักพบผลข้างเคียงของการใช้ยา เช่น การเกิดแผลหลุมในกระเพาะอาหาร หรือค่าของเสียในเลือด ซึ่งบ่งชี้การทำงานของไตเพิ่มขึ้น นอกจากนี้ เมื่อสัตว์ตั้งท้องจะมีการเปลี่ยนแปลงทางสรีรวิทยาที่สัมพันธ์กับระบบไหลเวียนของแม่และลูก (Maternal-placental-fetal unit) โดยสัตว์ที่ตั้งท้องจะมีการเคลื่อนไหวของทางเดินอาหารลดลง มีจำนวนไขมันในร่างกายทั้งหมดเพิ่มขึ้น พบการลดลงของโปรตีนอัลบูมินในกระแสเลือด การทำงานของเอนไซม์ในตับและการกรองของเสียในไตเพิ่มขึ้น ซึ่งปัจจัยเหล่านี้จะทำให้เกิดการแปลี่ยนแปลงของเภสัชจลนศาสตร์และการดูดซึมยา รวมถึงการกระจายยาไปยังลูกสัตว์ในท้องได้ ทำให้การใช้ยากลุ่ม NSAIDs ไม่สามารถใช้ได้ในสัตว์ที่ตั้งท้อง หรือควรใช้อย่างระมัดระวัง เนื่องจากผลของการกระจายยาจากแม่สู่ลูก ทำให้มีโอกาสเกิดความผิดปกติในการเจริญของตัวอ่อน อีกทั้งการใช้ยากลุ่ม NSAIDs มักพบผลข้างเคียงที่สำคัญคือการยับยั้งการทำงานของเกล็ดเลือด ซึ่งอาจทำให้เกิดปัญหาเลือดไหลไม่หยุด หรือหยุดไหลช้าขณะคลอดและหลังคลอดได้ [2]

จากข้อจำกัดดังกล่าวข้างต้น สารเสริมโภชนบำบัด PCSO-524® (Antinol®) จึงเป็นทางเลือกหนึ่งในการใช้เพื่อลดการอักเสบ โดย PCSO-524® (Antinol®) เป็นสารสกัดซึ่งสกัดจากหอยแมลงภู่นิวซีแลนด์ (New Zealand green-lipped mussel) มีสารสำคัญคือ eicosapentaenoic acid (EPA) และ docosahexaenoic acid (DHA) รวมถึงกรดไขมันจำเป็น (essential fatty acid) อื่น ๆ อีกกว่า 90 ชนิด ที่มีผลในการลดการปล่อยสารสื่ออักเสบ [5] โดยมีรายงานการศึกษาด้านความปลอดภัยเมื่อใช้ในสัตว์ กรณีศึกษานี้จึงมีวัตถุประสงค์เพื่อศึกษาถึงประสิทธิภาพการลดการอักเสบ และความปลอดภัยของการใช้ PCSO-524® (Antinol®) ในแมวท้องที่ทำการผ่าตัดกระดูกหัก

ประวัติสัตว์ป่วย

แมวจรพันธุ์ Domestic short hair เพศเมีย ยังไม่ได้ทำหมัน เจ้าของให้การดูแลอาหาร เมื่อแมวมาที่บ้าน ประมาณ 1 สัปดาห์ ก่อนพามารักษา เจ้าของเห็นแมวถูกรถชน แต่ไม่สามารถเข้าไปช่วยเหลือได้ เนื่องจากแมวก้าวร้าวและหลบซ่อนตัว หลังจากคอยตามดูแล ในระหว่างนี้เจ้าของสังเกตเห็นการเดินที่ผิดปกติ เมื่อแมวเริ่มซึม เจ้าของจึงสามารถนำแมวมารักษาที่โรงพยาบาลได้

การตรวจร่างกาย

วันแรกของการตรวจรักษา (Day 0, วันที่ 28/7/2560) แมวมีอาการซึม หมอบและขู่ตลอดเวลา การตรวจร่างกายพบว่ามี dehydration ประมาณ 10% และระยะเวลาในการไหลกลับของเลือดในหลอดเลือดฝอยที่เหงือกมากกว่าปกติ (CRT>2 seconds) อุณหภูมิร่างกายปกติ (100.5 ˚F) เสียงหัวใจปกติ อัตราการเต้นของหัวใจปกติ (120 bpm) อัตราการหายใจปกติ (26 bpm) เสียงหัวใจปกติ เสียงปอดมี fine crepitation แมวมีคะแนนลักษณะร่างกายปกติ (Body condition score = 3) ไม่พบ abdominal ไม่พบ Urinary bladder distention แมวไม่ลง

น้ำหนักที่ขาหลังซ้ายขณะเดิน เมื่อตรวจคลำพบการหักของกระดูกและการบวมของเนื้อเยื่อรอบกระดูกที่หัก กระดูกหักชนิดไม่มีแผล (closed fracture) deep pain ปกติ จึงทำการวินิจฉัยเพิ่มเติมด้วยภาพทางรังสีวิทยา โลหิตวิทยา และรับเป็นสัตว์ป่วยในเพื่อทำการผ่าตัดแก้ไข

ผลตรวจทางรังสีวิทยา และผลการตรวจทางห้องปฏิบัติการ (ก่อนการผ่าตัดศัลยกรรม)

ผลการตรวจทางรังสีวิทยา (ภาพที่ 1, A และ B) บ่งชี้ว่าแมวมีปัญหากระดูก femur ส่วนต้นหักแบบ spiral fracture ซึ่งมีความจำเป็นต้องผ่าตัดแก้ไข ผลตรวจทางโลหิตวิทยาเพื่อประเมินสภาพสัตว์ก่อนผ่าตัด บ่งชี้ว่ามีภาวะเม็ดเลือดขาวสูงจากการอักเสบและติดเชื้อ ภาวะโลหิตจางเล็กน้อย และผลการตรวจค่าเคมีในเลือดพบค่า ALT สูงกว่าปกติเล็กน้อย

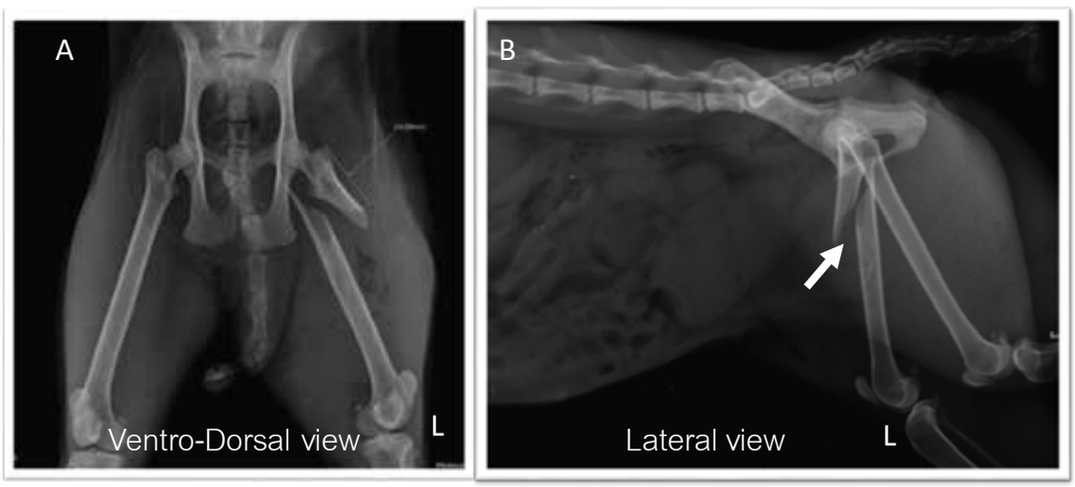

ภาพที่ 1 ผลการตรวจทางรังสีวิทยา Day 0, วันที่ 28/7/2560 พบ Left Spiral fracture at proximal femur (B) การวัดระยะจาก Greater Trochanter มาบริเวณที่หักมีระยะ 24 มิลลิเมตร (A)

ตารางที่ 1 ผลการตรวจทางโลหิตวิทยาและค่าเคมีในเลือด Day 0, วันที่ 28/7/2560

CBC (Unit)	**Normal range**	**28/7/60 (Day 0)**
RBC ($x10^6$ per ul)	5.0-10.0	5.21
Hb (g/d)	9.8-15.4	8.4
Hct (%)	26-47	27.5
Platelet (10^3 per ul)	300-800	325
WBC (10^3 per ul)	5.5-19.5	28.9
Neutrophils (%)	45-64	90.3
Eosinophils (%)	0-4	1.7
Lymphocyte (%)	1.5-7.0	7.3
Monocyte (%)	0-5	2.4
Serum chemistry	**Normal range**	**28/7/60 (Day 0)**
BUN (mg%)	19-34	24
Creatinine (mg%)	0.9-2.2	0.8
ALT (u/l)	25-97	490
ALK (u/l)	0-45	23

การรักษาและผลการรักษา

ก่อนการผ่าตัดกระดูก ให้การรักษาทางอายุกรรมเพื่อปรับสภาพร่างกายสัตว์ โดยใช้ยาประกอบด้วย Amoxicillin/clavulanic acid (Synulox®, Zoetis) ขนาด 8.75 mg/kg, PCSO-524® (50 mg, DKSH (Thailand)) จำนวน 1 เม็ด วันละครั้ง และ Samarin (Samarin 70®, เบอร์ลินฟาร์มาซูติคอลอินดัสตรี้ จำกัด) จำนวน ½ เม็ด วันละ 2 ครั้ง เมื่อประเมินความพร้อมของสัตว์โดยรวมสามารถทำการผ่าตัดแก้ไขกระดูกหักได้ในวันที่ 2 ของการรักษา (Day 2, วันที่ 30/7/2560) เนื่องจากการหักส่วน proximal femur การวัดระยะจาก Greater Trochanter มาบริเวณที่หักมีระยะ 24 มิลลิเมตร พื้นที่เหลือไม่เพียงพอที่จะวาง plate และยึด screw ได้ถึง 3 ตัว นอกจากนี้ แมวมีภาวะโลหิตจากเล็กน้อย จึงเลือกการผ่าตัดแบบ non-invasive คือ เครื่องตรึงกระดูกแบบใช้ภายนอก (External Skeleton Fixation)

การวางยาสลบเพื่อผ่าตัด Pre-medication ด้วย Atropine-Xylazine, IM, ฉีดยาปฏิชีวนะ Amoxicillin/clavulanic acid (Synulox®, Zoetis) ขนาด 8.75 mg/kg Tramadol (dose 2 mg/kg), IM เพื่อลดปวดก่อนผ่าตัด นำสลบด้วย Zoletil® และดมสลบด้วย Isoflurane โดยทำการผ่าตัดประมาณ 45 นาที เพื่อทำการแก้ไข ดังภาพที่ 2 หลังการผ่าตัดพบว่าแมวฟื้นตัวได้เป็นปกติ และพักฟื้นที่โรงพยาบาล จนกระทั่งผ่าคลอด และนำ fixation ออก

หลังการผ่าตัด ให้การรักษาด้วย Amoxicillin/clavulanic acid (Synulox®) และยา Amoxicillin/clavulanic acid , PO, วันละ 2 ครั้ง PCSO-524® (Antinol®) จำนวน 1 เม็ด วันละครั้ง ร่วมกับประคบเย็นหลังการผ่าตัดเป็นเวลา 3 วัน และทำแผลต่อเนื่อง เพราะแมวที่ได้รับการรักษาโดยการใส่ external fixators จำเป็นต้องล้างแผลเพื่อทำความสะอาดทุกวัน เนื่องจากตัว pin ที่โผล่ออกมาภายนอกอาจเป็นช่องทางการติดเชื้อเข้าสู่บาดแผลหรือในกระดูกได้

หลังการผ่าตัดวันที่ 9 (Day 9) พบว่าแมวมีภาวะการตื่นกลัวคนลดลง เริ่มมีการเลียขนตัวเอง เริ่มออกจากมุมกรง เริ่มทานอาหาร ทานน้ำได้เพิ่มมากขึ้น น้ำหนักตัวเริ่มเพิ่มขึ้น

ผลการตรวจภายหลังการผ่าตัด 30 วัน (Day 30, วันที่ 27/8/60) แมวเริ่มมีการลงน้ำหนักขาหลังได้เพิ่มขึ้น น้ำหนักตัวเพิ่มขึ้นอย่างชัดเจน จากการตรวจร่างกายพบว่าแมวมีท้องขยายใหญ่ขึ้น บริเวณผ่าตัดไม่พบการเลื่อนหลุดของเครื่องตรึงกระดูก และการติดเชื้อและรูรอบ pin และ pin หลวม เมื่อทำการเอกซ์เรย์ พบการเชื่อมกันของกระดูกดี ไม่มีการติดเชื้อ (ภาพที่ 3) ซึ่งภาพรังสีพบโครงกระดูกของลูกแมวจำนวน 4 ตัว เมื่อตรวจอัลตราซาวด์พบว่าลูกสัตว์มีหัวใจเต้นแสดงถึงการมีชีวิต (ตารางที่ 3) สัตวแพทย์เพิ่มการดูและสังเกตอาการเกี่ยวกับการคลอด ซึ่งหลังจากวินิจฉัยได้แมวตั้งท้องยังคงมีการเสริม PCSO-524® (Antinol®) จำนวน 1 เม็ด วันละครั้งต่อเนื่องเพื่อช่วยลดการอักเสบของกระดูกและแผลผ่าตัด

วันที่ 56 ของการรักษา (Day 56, 23/9/2560) พบว่าแมวมีอาการกระวนกระวาย ทานอาหารลดลง มีอาการคล้ายเบ่งคลอด จากการประเมินร่างกาย พบว่าแมวอาจจะไม่สามารถคลอดได้เองตามธรรมชาติ หรืออาจจะเป็นอันตราย เนื่องจากกระดูกขาหลังยังไม่ปกติ สัตวแพทย์จึงทำการผ่าคลอด (C-section) พร้อมทำหมัน โดยให้ยาก่อนการผ่าตัดด้วย Amoxicillin/clavulanic acid (Synulox®), IM, และ Tramadol, IM นำสลบด้วย Zoletil® และดมสลบด้วย Isoflurane โดยทำการผ่าตัดแบบ midline incision ผลการผ่าตัดผ่านไปได้ด้วยดี ลูกแมวรอด 3 ตัว ตาย 1 ตัว ผลการตรวจค่าทางโลหิตวิทยาและค่าเคมีในเลือดยังคงอยู่ในเกณฑ์ปกติ (ตารางที่ 2) ระหว่างการผ่าตัดไม่พบภาวะเลือดออกและเลือดหยุดไหลช้าหลังผ่าตัดคลอด แมวได้รับการรักษาด้วยโภชนบำบัด PCSO-524® (Antinol®) จำนวน 1 เม็ด วันละครั้ง ภายหลังการผ่าตัดอย่างต่อเนื่อง

จนกระทั่งวันที่ 67 (Day 67, 4/10/2560) แมวมีการลงน้ำหนักขาหลังได้ดีขึ้น เมื่อทำการเอกซ์เรย์ พบว่ากระดูกเชื่อมต่อกันแบบ Secondary bone healing ที่ดี (ภาพที่ 5) จึงทำการวางยาสลบด้วย Zoletil® เพื่อผ่าตัดนำ fixator ออก แมวสามารถเดินลงน้ำหนักขาได้เป็นปกติ

ผลตรวจทางรังสีวิทยาและผลการตรวจทางห้องปฏิบัติการ (หลังการผ่าตัดศัลยกรรม)

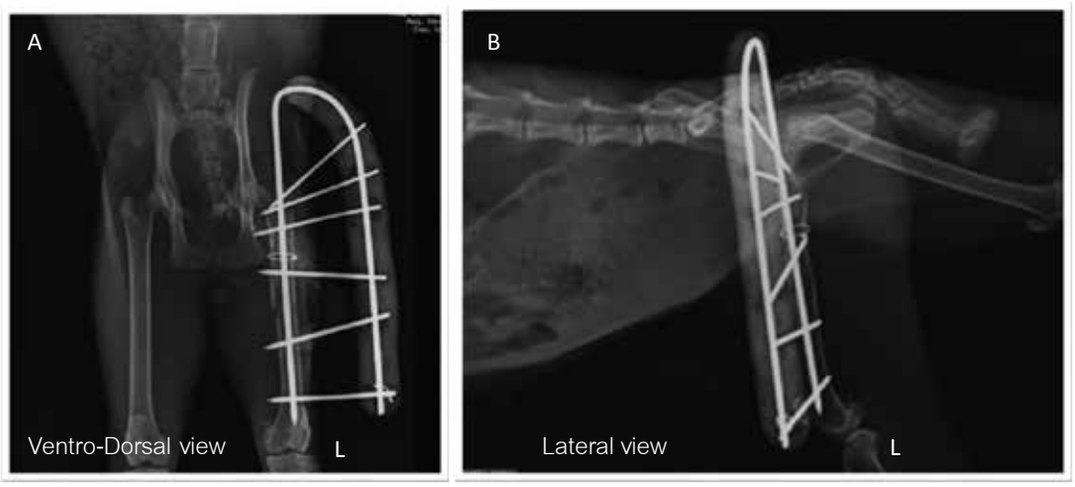

ภาพที่ 2 ผลการตรวจทางรังสีวิทยา หลังการผ่าตัด (Day 2, วันที่ 30/7/2560)

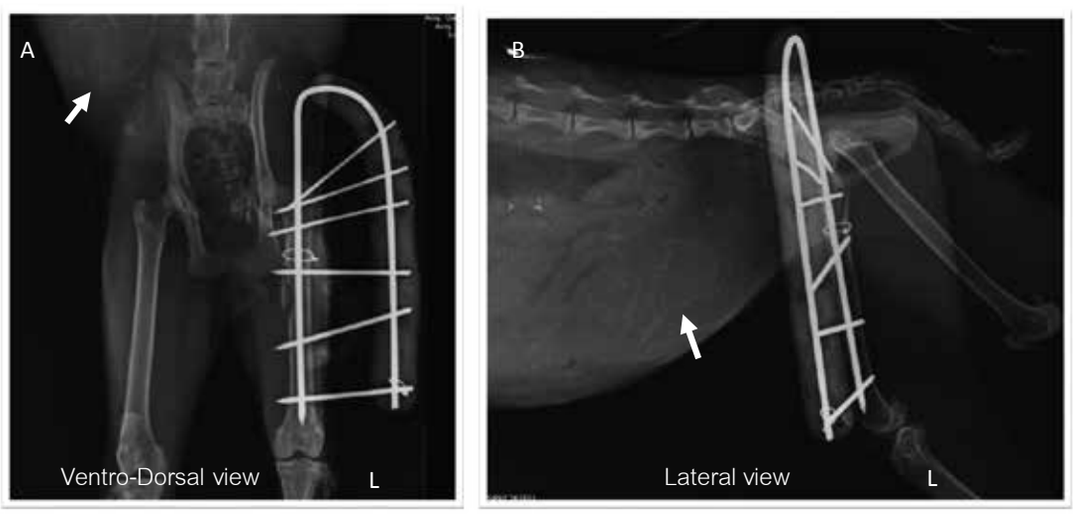

ภาพที่ 3 ผลการตรวจทางรังสีวิทยา หลังผ่าตัด 30 วัน (Day 30, วันที่ 27/8/60) การเชื่อมต่อของกระดูกบริเวณตำแหน่งที่หัก พบโครงกระดูกของตัวอ่อน (ลูกศรสีขาว)

ภาพที่ 4 ผลการตรวจทางรังสีวิทยา Day 67 (วันที่ 4/10/2560) พบ Secondary bone healing at fracture line

ตารางที่ 2 ผลการตรวจทางโลหิตวิทยาและค่าเคมีในเลือด

CBC (Unit)	Normal range	(Day 0) 28/7/60	(Day 35) 1/9/60	(Day 56) 23/9/60
RBC ($x10^6$ per ul)	5.0-10.0	5.21	5.2	6.70
Hb (g/dl)	9.8-15.4	8.4	7.9	10.1
Hct (%)	26-47	27.5	26.1	32.4
Platelet (10^3 per ul)	300-800	325	634	551
WBC (10^3 per ul)	5.5-19.5	28.9	15.1	17.3
Neutrophils (%)	45-64	90.3	77.9	60.6
Eosinophils (%)	0-4	1.7	9.1	4.3
Lymphocyte (%)	1.5-7.0	7.3	8.3	5.2
Monocyte (%)	0-5	2.4	3.8	4.4

ตารางที่ 3 ผลทางรังสีวิทยา/ผลการวินิจฉัยด้วยอัลตราซาวด์ตลอดการรักษา

Diagnostic method	(Day 0) 28/7/60	(Day 30) 28/8/60	(Day 56) 28/9/60
X-ray	Left Spiral fracture at proximal femur	Secoundary bone healing at fracture line	Bone union
Ultrasound		Found fetus	

อภิปราย (Discussion)

เครื่องตรึงกระดูกแบบใช้ภายนอก (External fixation) เป็นวิธีที่เหมาะสมที่สามารถใช้ได้กับการหักเกือบทุกชนิด จากรายงานการศึกษา ของ Worth ในปี 2007 พบว่าระยะเวลาเฉลี่ยของการเชื่อมติดของกระดูกแมว ที่สามารถเอาเครื่องตรึงกระดูกออกเฉลี่ย 7 สัปดาห์ (ระหว่าง 5-12 สัปดาห์) ทั้งนี้ ขึ้นอยู่กับรูปแบบการหัก ความเสียหายของหลอดเลือด หรือการติดเชื้อแทรกซ้อน เป็นต้น จากกรณีศึกษานี้สามารถนำเครื่องตรึงออกได้หลังการผ่าตัด 9 สัปดาห์ ซึ่งใกล้เคียงกับรายงานดังกล่าว

การใช้ยาบรรเทาอาการปวดและลดการอักเสบกลุ่มที่ไม่ใช่สเตียรอยด์ (Non-steroidal anti-inflammatory drug: NSAIDs) หรือกลุ่ม Opioid ให้ผลดีต่อการลดปวดก่อนและหลังการผ่าตัดทรามาดอล (Tramadol) เป็นยากลุ่ม Opioid ที่มีประสิทธิภาพในการระงับปวดในแมวได้ดี และราคาไม่แพง มีรายงานผลข้างเคียงของทรามาดอล (Tramadol) ในแมว เช่น ม่านตาขยาย, อาเจียน, น้ำลายไหล เป็นต้น การใช้ทรามาดอล (Tramadol) ในช่วงตั้งครรภ์ระยะแรก พบว่าเด็กทารกมีความเสี่ยงต่อการเกิดความผิดปกติของหัวใจและหลอดเลือดเพิ่มขึ้น 1.56 เท่า [2] แต่ทั้งนี้ยังไม่พบรายงานที่เกี่ยวข้องในสัตว์

การตั้งครรภ์ในแมวตรวจพบระหว่างการพักรักษาตัวในโรงพยาบาล จึงมีข้อจำกัดในการใช้ยาบรรเทาอาการปวดและลดการอักเสบกลุ่มที่ไม่ใช่สเตียรอยด์ (Non-steroidal anti-inflammatory drug: NSAIDs) การใช้อาหารเสริมกรดไขมันกลุ่ม omega-3 จึงเป็นทางเลือกหนึ่งที่ใช้เพื่อลดการอักเสบ โดยกรดไขมันกลุ่ม omega-3 นอกจากจะมีความปลอดภัยเมื่อใช้ในสัตว์ท้องแล้ว ยังมีรายงานระบุว่าจัดเป็นกรดไขมันที่จำเป็นในระยะตั้งท้องและให้นมของแมว ที่ช่วยเสริมสร้างการทำงานของระบบประสาทและการมองเห็นของตัวอ่อน [6] กรณีศึกษานี้ใช้สารสกัดน้ำมัน จากหอยแมลงภู่นิวซีแลนด์ (Green-lipped mussel: *Perna canaliculus*) PCSO-524® (Antinol®) ตลอดการรักษาเพื่อช่วยลดการอักเสบและบำรุงครรภ์ การศึกษาด้านความปลอดภัยที่เสริม PCSO-524® (Antinol®) ในแมวทดลอง ในขนาด 2 และ 3 เท่าของปริมาณที่แนะนำเป็นเวลา 28 วัน ค่าทางโลหิตวิทยาและเคมีในเลือด ไม่พบความผิดปกติในการทำงานของระบบต่าง ๆ ดังกล่าวข้างต้น [7]

จากงานวิจัยการศึกษาเปรียบเทียบประสิทธิภาพระหว่างน้ำมันปลา (fish oil) กับ PCSO-524® ในการลดสารบ่งชี้ทางชีวภาพของภาวะข้อเสื่อม (WF6) ในสุนัข จำนวน 66 ตัว เป็นระยะเวลา 24 สัปดาห์ พบว่าค่าเฉลี่ยปริมาณสาร WF6 ในซีรั่มของสุนัขกลุ่มที่ได้รับสาร PCSO-524® น้อยกว่าสุนัขกลุ่มที่ได้รับน้ำมันปลาอย่างมีนัยสำคัญทางสถิติ ตั้งแต่สัปดาห์ที่ 2 ของการรักษา [9] ซึ่งใกล้เคียงกับการแสดงอาการทางคลินิกของสุนัขที่สามารถลงน้ำหนักขาได้เพิ่มขึ้นอย่างมีนัยสำคัญ ในสุนัขกลุ่มที่ได้รับสาร PCSO-524® ในขณะที่หลังจากรักษาไป 12 สัปดาห์ ค่าพารามิเตอร์ในสุนัขกลุ่มที่ได้รับน้ำมันปลาไม่มีการเปลี่ยนแปลงอย่างมีนัยสำคัญทางสถิติ [9] กรณีศึกษานี้พบว่าแมวสามารถลงน้ำหนักขาได้ดีขึ้นหลังผ่าตัด สัปดาห์ที่ 2 เช่นกัน

กระดูกเป็นอวัยวะพิเศษที่มีความสามารถในการซ่อมแซมตนเองหลังบาดเจ็บ โดยอาศัยกระบวนการที่คล้ายกับการเจริญเติบโตของกระดูกทารก (embryogenesis) อย่างไรก็ตาม ในช่วงแรกของกระดูกหักจะเกิดกระบวนการอักเสบ (Cyclooxygenase activity) มีงานวิจัยหลายชิ้นพบว่าการใช้ NSAIDs เพื่อลดการอักเสบของกระดูกส่งผลทำให้เกิดการเชื่อมต่อที่ล้าช้า (delayed fracture healing process) [1] กระบวนการซ่อมแซมกระดูกเป็นกลไกที่ซับซ้อนมากในร่างกาย กระบวนการหนึ่งที่สำคัญ ได้แก่ lipid mediators ที่เข้ามาช่วยความคุมความสมดุลของการสร้าง (regulate bone homeostasis and regeneration) โดย lipid mediators ที่มาจากกรดไขมัน omega-3 ได้แก่ Resolvin E1 (RvE1) นั้น มีส่วนช่วยลดกระบวนการอักเสบและช่วยป้องกันการสลายของกระดูกในระหว่างกระบวนการอักเสบได้ [1, 8] ซึ่งสอดคล้องกับผลการรักษานี้ที่แสดงถึงการเชื่อมต่อของกระดูกด้วยดี และบ่งชี้ถึงความปลอดภัยของการใช้ PCSO-524® (Antinol®) ในแมวท้อง โดยไม่พบความผิดปกติของตัวอ่อนที่คลอดออกมา หรือการเกิดผลข้างเคียงหลังการผ่าตัดดังกล่าวข้างต้น

สรุป

การใช้โภชนบำบัด PCSO-524® (Antinol®) สามารถลดการอักเสบของเนื้อเยื่อรอบกระดูกหักภายหลังการผ่าตัดดามกระดูกด้วยวิธี External fixation ในแมวได้ นอกจากนี้ ยังมีความปลอดภัยในแมวท้อง ไม่ก่อให้เกิดผลข้างเคียงที่สำคัญคือความผิดปกติของตัวอ่อน และความผิดปกติในการแข็งตัวของเลือด

เอกสารอ้างอิง (References)

1. Gyurko R and Van Dyke TE. The Role of Polyunsaturated ω-3 Fatty Acid Eicosapentaenoic Acid–Derived Resolvin E1 (RvE1) in Bone Preservation. Critical Reviews™ in Immunology. 2014; 34(4):347–357.

2. Källén B, Reis M. Use of tramadol in early pregnancy and congenital malformation risk, In Reproductive Toxicology. 2015;15:246-251.

3. Mathews K, Kronen W P, Lascelles D, Nolan A, Robertson S, Steagall VM P, Wright B, Yamashita K. Guidelines for Recognition, Assessment and Treatment of Pain. Journal of Small Animal Practice, WSAVA. 2014;18-20.

4. McCartney T W and MacDonald J. Incidence of Non-Union in Long Bone Fractures in 233 Cats. Intern J Appl Res Vet Med. 2006;4: 209-212.

5. McPhee S, Hodges LD, Wright PFA, Wynne PM, Kalafatis N, Harney DW, Macrides TA. Anti-cycloxygenase effects of lipid extracts from New Zealand green-lipped mussel, *Perna canaliculus*. Comparative Biochemistry and Physiology, Part B. 2007;346-56.

6. National Research Council (NRC). Nutrient Requirements of Dogs and Cats, Washington, D.C., National Academy Press, 2006; 81-110.

7. Pusoonthornthum R. The effect of PCSO-524® extract on vital signs, complete blood count and blood chemistry in clinically-normal healthy cats. Proceeding of the 10th VPAT Regional Veterinary Congress. 2017;11.

8. O'Connor J P, Manigrasso B M, Kim D B and Subramanian S. Fracture healing and lipid mediators. BoneKEy Reports. 2014;3:517.

9. Soontornvipart K, Mongkhon N, Nganvongpanit K, Kongtawelert P. Effect of PCSO-524® on OA Biomarkers and Weight-Bearing Properties in Canine Shoulder and Coxofemeral Osteoarthritis. Thai J Vet Med. 2015;4:157-165.

10. Worth AJ. Management of fractures of the long bones of eight cats using external skeletal fixation and a tied-in intra-medullary pin with a resin-acrylic bar. Institute of Veterinary, Animal and Biomedical Sciences, Massey University. 2007;191-7.

11. Walter T. McNicholas, Brent E. Wilkens, William E. Blevins, Paul W. Snyder, George P. McCabe, Aric A. Applewhite, Peter H. Laverty, Gert J. Breur. Spontaneous femoral capital physeal fractures in adult cats: 26 cases (1996-2001). Journal of the American Veterinary Medical Association. 2002;1731-1736.

Vetz Petz
Antinol®

Vetz Petz
Antinol®

2017 Antinol® CASE STUDY CONTEST

DKSH